

Опыт оздоровления от лейкоза крупного рогатого скота

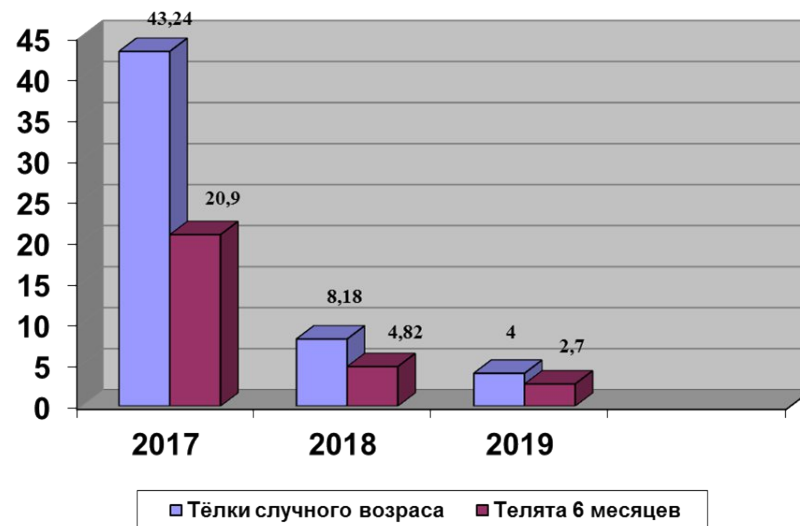
Борисов А.А., гл. ветврач



- Лейкоз крупного рогатого скота (гемобластоз) – хроническая ретровирусная пролиферативная болезнь, характеризующая диффузной инфильтрацией тканей и появлением опухолей, на начальных стадиях протекающая бессимптомно (<https://fsvps.gov.ru/ru/iac/illness>, *Энциклопедический справочник инфекционных болезней*).
- Оздоровление сельскохозяйственных предприятий от лейкозной инфекции является актуальной проблемой животноводства, так как лейкоз крупного рогатого скота распространен во всех субъектах РФ и занимает лидирующее положение среди инфекционных патологий этого вида животных.

Диаграмма. Инфицированность ВЛКРС тёлочек случного возраста и телят 6 месячного возраста по годам проведения оздоровительной работы, %.

- Лейкоз крупного рогатого скота (гемобластоз) – хроническая ретровирусная пролиферативная болезнь, характеризующая диффузной инфильтрацией тканей и появлением опухолей, на начальных стадиях протекающая бессимптомно (<https://fsvps.gov.ru/ru/iac/illness>, Энциклопедический справочник инфекционных болезней).
- Оздоровление сельскохозяйственных предприятий от лейкозной инфекции является актуальной проблемой животноводства, так как лейкоз крупного рогатого скота распространён во всех субъектах РФ и занимает лидирующее положение среди инфекционных патологий этого вида животных.



- **БЛАГОДАРЮ ЗА ВНИМАНИЕ!**